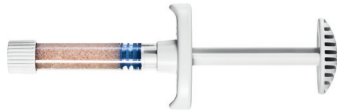

## Zusammensetzung von BonAlive® putty

- **Bioaktives Glas:** 53 % SiO<sub>2</sub>, 23 % Na<sub>2</sub>O, 20 % CaO, 4 % P<sub>2</sub>O<sub>5</sub>
- **Synthetisches Bindemittel:** Polyethylenglykole (PEG) und Glycerin

### Kleiner Applikator



Art. Nr.	Einheitsgröße
16110	1 cc
16120	2.5 cc

### Großer Applikator



Art. nr.	Einheitsgröße
16130	5 cc
16140	10 cc

Medizinische Schulung



Produkt-Website



## Literatur

1. Molecular basis for action of bioactive glasses as bone graft substitute. Välimäki VV, Aro HT. Scand J Surg. 2006;95(2):95-102.
2. Histomorphometric and molecular biologic comparison of bioactive glass granules and autogenous bone grafts in augmentation of bone defect healing. Virolainen P, Heikkilä J, Yli-Urpo A, Vuorio E, Aro HT. J Biomed Mater Res. 1997;35A(1):9-17.
3. A prospective randomized 14-year follow-up study of bioactive glass and autogenous bone as bone graft substitutes in benign bone tumors. Lindfors NC, Koski I, Heikkilä JT, Mattila K, Aho AJ. J Biomed Mater Res. 2010;94B(1):157-164.
4. Bioactive glass S53P4 and autograft bone in treatment of depressed tibial plateau fractures. A prospective randomized 11-year follow-up. Perna K, Koski I, Mattila K, Gullichsen E, Heikkilä J, Aho AJ, Lindfors N. J Long-term Eff Med Impl. 2011;21(2):139-148.
5. Posterolateral spondylosis using bioactive glass S53P4 and autogenous bone in instrumented unstable lumbar spine burst fractures - A prospective 10-year follow-up study. Rantakokko J, Frantzen J, Heinänen J, Kajander S, Kotilainen E, Gullichsen E, Lindfors N. Scand J Surg. 2012;101(1):66-71.
6. Instrumented spondylosis in degenerative spondylolisthesis with bioactive glass and autologous bone. A prospective 11-year follow-up. Frantzen J, Rantakokko J, Aro H, Heinänen J, Kajander S, Koski I, Gullichsen E, Kotilainen E, Lindfors N. J Spinal Disorder Tech. 2011;24(7):455-461.

Hersteller:

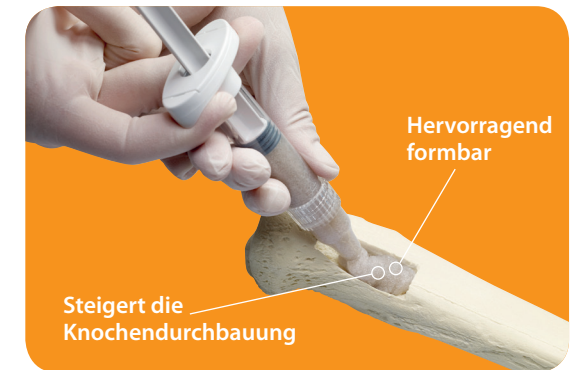

BonAlive Biomaterials Ltd  
Biolinja 12, Turku 20750 Finnland, Tel. +358 401 77 44 00  
orders@bonalive.com | www.bonalive.com

Vertrieb durch:

# BonAlive® putty

## Trauma und Wirbelsäule



### BonAlive® putty

BonAlive® putty ist ein anwenderfreundlicher und hervorragend formbarer Biowerkstoff zur Knochenregeneration.

BonAlive® putty enthält bioaktives Glas S53P4, das sowohl osteokonduktiv als auch osteostimulativ\* ist, d. h. es aktiviert nachweislich die Gene, die für die Knochenbildung in osteogenen Zellen zuständig sind<sup>1,2</sup>. Dies zeigt sich durch die Förderung osteogener Zellen zur Erhöhung der Remodulationsrate von Knochen.

*\*nicht-osteoinduktiv*

### Indikation

- Füllung von Knochenkavitäten und -spalten

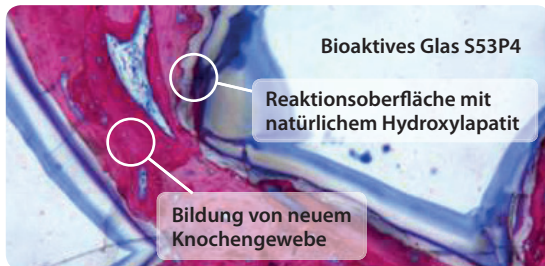


## Was ist BonAlive® putty?

Bei BonAlive® putty\*\* handelt es sich um ein Medizinprodukt der Klasse III mit CE-Zeichen aus bioaktiven Glas S53P4 (BonAlive® granules) und einem wasserlöslichen synthetischen Bindemittel. Bei dem synthetischen Bindemittel handelt es sich um eine Mischung aus Polyethylenglykolen (PEG) und Glycerin, die als temporäres Bindemittel für das bioaktive Glas fungiert. Nach der Implantation wird das Bindemittel innerhalb weniger Tage absorbiert. Zurück bleibt nur das bioaktive Glas, wodurch eine Gewebeeinfiltration des Granulats zur Vereinfachung der Knochenregeneration ermöglicht wird.

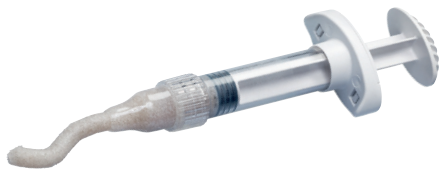## Histologische Befunde

In einer vorklinischen Studie an Kaninchen zeigten die histologische Befunde, dass sich 8 Wochen nach der Implantation von BonAlive® putty bereits neuer Knochen im Frühstadium gebildet hatte. Der Transplantatbereich war durch eine dichte Knochenbildung und ein Periostwachstum stark vaskularisiert.



## Klinischer Nachweis

Die klinische Anwendung von formbarem BonAlive® putty wird durch eine Reihe von klinischen Studien unterstützt, die mit bioaktivem Glas S53P4 bei orthopädischen Eingriffen<sup>3</sup>, Trauma-Eingriffen<sup>4</sup> und Eingriffen an der Wirbelsäule<sup>5,6</sup> durchgeführt wurden.

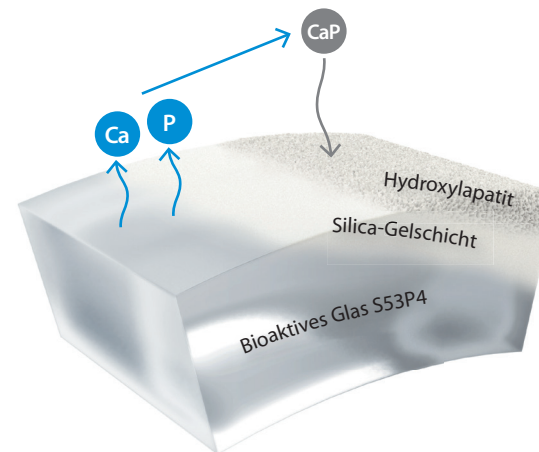


\*\*BonAlive® putty wurde bislang nicht auf eine Hemmung von bakteriellem Wachstum getestet

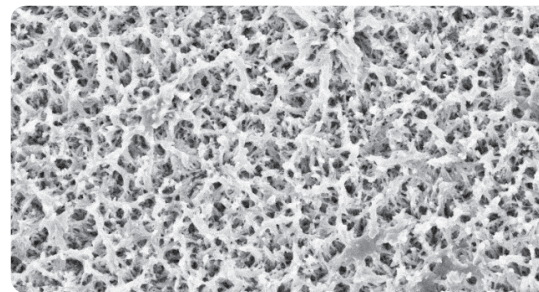
## Knochenregenerationsverlauf

Das bioaktive Glas wirkt bei Kontakt mit Körperflüssigkeiten, indem es Ionen auswäscht, was zur Bildung einer Silica-Gelschicht auf dem bioaktiven Glas führt. Die Silica-Gelschicht zieht das vom Granulat freigesetzte Ca und P an. Das präzipitierte CaP kristallisiert zu natürlichem Hydroxylapatit aus, welches der Mineralkomponente von Knochen ähnlich ist. Die neu gebildete natürliche Oberfläche fördert die Knochenfusion und Osteointegration.

## Bildung von natürlichem Hydroxylapatit

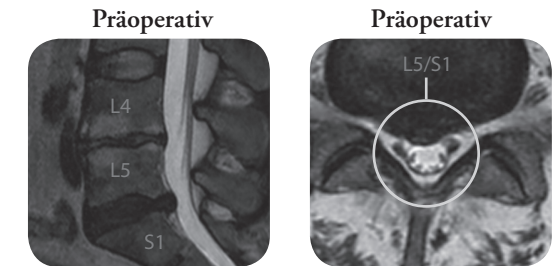


Die natürliche Hydroxylapatitschicht auf der bioaktiven Glasoberfläche wird auf diesem SEM (Scanning Electron Microscopy)-Bild (in 10.000-facher Vergrößerung) sichtbar.



## MIS-Fusion in der degenerativen Wirbelsäule

**Patientin:** 45-jährige Frau, die 2006 einen Bandscheibenvorfall in Höhe von L5/S2 erlitt und diesbezüglich konservativ behandelt wurde. Die Schmerzen im unteren Rückenbereich nahmen nach einem Sturz auf dem Eis zu. MRI-Bilder zeigten eine Bandscheibendegeneration auf Höhe von L4/5 sowie L5/S1 mit einer Resthernia bei L5/S1. Es wurden Veränderungen der Wirbelkörper-Endplatten vom Typ I/II nach Modic festgestellt.



**Operation:** Unter Verwendung der bildgeführten Chirurgie wurde eine minimalinvasive transpedikuläre Fusion auf Höhe von L4/5 und L5/S1 mit TLIF-Cages vorgenommen. Die Cages wurden mit BonAlive® putty (2cc) und einem Autotransplantat gefüllt. Darüber hinaus wurde auf der rechten Seite eine posterolaterale Fusion durchgeführt, wobei ein Autotransplantat mit BonAlive® putty (8 cc) vermischt wurde. Es wurden intraoperative 3D-Bilder gemacht, um die Implantatposition zu verifizieren. Die Nachuntersuchung fand jeweils nach 3 und 12 Monaten anhand von Röntgenaufnahmen statt.

## 12 Monate postoperativ

**Klinisches Ergebnis:** Drei Monate nach dem chirurgischen Eingriff war der Patient medikamentenfrei und konnte 12 m laufen. 12 Monate nach dem Eingriff zeigten die Kontrollröntgenaufnahmen, dass die Schrauben, Stäbe und Cages unverändert waren und dass es keine Anzeichen für eine Lockerung gab.

